UNIVERSIDAD CÉSAR VALLEJO

FACULTAD DE CIENCIAS DE LA SALUD

ESCUELA PROFESIONAL DE MEDICINA

Efecto cicatrizante de miel de abeja sobre herida cortante inducida en Mus *musculus var Swis*

TESIS PARA OBTENER EL TÍTULO PROFESIONAL DE:

Médico Cirujano

AUTOR:

Diaz Villanueva, Aladino (orcid.org/0000-0001-7857-5531)

ASESOR:

Dr. Leguia Cerna, Juan Alberto (orcid.org/0000-0002-9014-5603)

LÍNEA DE INVESTIGACIÓN:

Enfermedades no transmisibles

LÍNEA DE RESPONSABILIDAD SOCIAL UNIVERSITARIA:

Promoción de la salud, nutrición y salud alimentaria

TRUJILLO – PERÚ

2023

DEDICATORIA

A Dios, por estar siempre presente en mi vida, quien guiando mis pasos y animándome a perseverar ha permitido alcanzar esta ansiada meta y así cumplir mis sueños, por sus bendiciones y amor incondicional.

A mis padres, hermanos, esposa y mis dos tesoros que son mi motivación y fuente superación, por su constante apoyo, sabios consejos y enseñanza que me permiten cumplir cada uno de mis sueños y enfrentar cada obstáculo de la vida.

.

AGRADECIMIENTO

A Dios, por permitirme culminar mis estudios, y así cumplir con mis metas trazadas.

A mis padres y esposa, por su sacrificio constante y su apoyo incondicional que permitieron ayudarme a terminar mis estudios universitarios; con especial énfasis en este nuevo reto.

Al **DR JUAN ALBERTO LEGUIA CERNA**, quien, con su paciencia, dedicación, y profesionalismo, guió todo el proceso de desarrollo de la presente.

A la Universidad Cesar Vallejo, por su buena formación personal y profesional.

Índice de Contenidos

Dedicatoria ……...ii
Agradecimiento ……...iii
Índice de contenidos ……....iv
Índice de tablas ……...v
Resumen ……..…vi
Abstract
I. Introducción 1
II. Marco teórico 5
III. Metodología 13
3.1. Tipo y diseño de investigación 13
3.2. Variables y operacionalización. 14
3.3. Población, muestra y muestreo 15
3.4. Técnicas e instrumentos de recolección de datos 15
3.5. Procedimientos 15
3.6. Método de análisis de datos 17
3.7. Aspectos éticos 17
IV. Resultados 19
V. Discusión. 24
VI. Conclusiones 27
VII. Recomendaciones 28
Referencias 29
Anexos 37

ÍNDICE DE TABLAS

Tabla 1: Variables y operacionalización …….. 15

Tabla 2: Prueba mediante Dunnet para 3 medianas ……. 20

ÍNDICE DE FIGURAS Y GRÁFICOS

Figura 1. Prueba mediante Dunnet para 3 medianas ……20

Gráfico 01 Prueba mediante Dunnet para 3 medianas ……21

Figura 02 Prueba mediante Dunnet para 3 medianas ……23

Figura 3 Valoración clínica del proceso de cicatrización …… 23

Figura 4a. Corte histológico de la piel cicatricial de dorso de ratones en 10 días sin tratamiento …… 24

Figura 4b. Corte histológico de la piel cicatrizal dorso de ratones en 10 días con tratamiento con hipoglos …….. 24

Figura 4c. Corte histológico de la piel cicatrizal dorso de ratones en 10 días con tratamiento con miel de abeja ……. 25

Resumen

El informe de tesis se realizó con el objetivo de evaluar el efecto cicatrizante de la miel de en heridas dérmicas inducidas en Mus musculus var Swis. La investigación se basó en el paradigma empírico-analítico y experimental - cuantitativo. Se investigó utilizando tres grupos de 10 especímenes de ratones Var Wis divididos al azar, un grupo sin tratamiento, el otro grupo hipoglos y al grupo experimental miel de abeja, los resultado fueron el grupo tratado la miel de abeja cicatrizó en nueve días, con la aplicación de la miel de abeja a los diez días y sin tratamiento a los once días; encontrándose diferencia significativa al tercer día en relación con los grupos de control y además histopatológico en grupo experimental se observó infiltrado inflamatorio en los grupos controles a diferencia del grupo con miel de abeja. Se concluye que la miel abeja tiene un mejor efecto cicatrizante en menor tiempo y a nivel histopatológico de lesiones dérmicas inducidas en Mus musculus var Swiss en relación con los grupos de control

Palabras clave: Miel de abeja, heridas, Mus musculus, cicatrizante

Abstract

The thesis report was carried out with the objective of evaluating the healing effect of honey in skin wounds induced in Mus musculus var Swiss. The research was based on the empirical-analytical and experimental-quantitative paradigm. It was investigated using three groups of 10 specimens of Var Wis mice divided at random, a group without treatment, the other hypogloss group and the experimental group honey bee, the results were the treated group the honey bee healed in nine days, with the application of bee honey after ten days and without treatment after eleven days; finding a significant difference on the third day in relation to the control groups and also histopathologically in the experimental group, an inflammatory infiltrate was observed in the control groups, unlike the group with bee honey. It is concluded that honey bee has a better healing effect in less time and at the histopathological level of skin lesions induced in Mus musculus var Swiss in relation to control groups.

Keywords: Honey bee, wounds, Mus musculus, healing

I. Introducción

El tratamiento y la reconstrucción de lesiones dérmicas superficiales y profundas son un tema relevante y de preocupación en los diferentes campos de la salud, así como el uso de sustancias naturales y sintéticas que ayuden en la recuperación rápida de las heridas, optimizando su proceso de cicatrización en sus cuatro fases superpuestas (Coagulación, inflamatoria, proliferativa y de remodelación). Según el historial se ha empleado una gran variedad de preparados locales en el cuidado de heridas. Varias pomadas elaboradas a base de productos naturales, descritas por Joss Rudolph y Joel M. Noe en su libro "Chronic Problem Wounds", publicado en el año 1983, han incluido verduras, pan, claras de huevo, aceites de diversas semillas, licores, metales pesados, etc. Han sido elaborado empíricamente, sin una base científica que garantice su utilización, sin embargo, en la actualidad algunos estudios de investigación concluyen el beneficio de estos productos apícolas. Existe un relevante interés en el uso de miel de abeja y azúcar sintético para la curación local en las lesiones de la piel, con resultados terapéuticos importantes.[1,2]

La miel de abeja está constituida por 181 sustancias de composición química diferentes; como principal componente los monosacáridos (glucosa 82.4%, fructosa y maltosa 17.1%), de agua, 0.2% de minerales (principalmente potasio) y 0.3% de mínimas porciones de micronutrientes estructurales y pigmentos con múltiples efectos terapéuticos. Además, contiene enzimas como: invertasa, glucosa - oxidasa, amilasa, catalasa y fosfatasa ácida que facilitan su efecto terapéutico. En los últimos años, se han descubierto diversos componentes que fortalecen su actividad de la miel de abeja entre éstos, los compuestos orgánicos (fenólicos).[3,4]

El peróxido de hidrógeno en mínimas cantidades es un componente principal con capacidades antibacterianas, estimulan a las proteasas cuya función es facilitar la remoción del tejido necrosado y activan a los fibroblastos para iniciar el crecimiento

de nuevo tejido. Además, posee otros componentes como antioxidantes para inhibir el efecto de los radicales libres. El abuso de los antibióticos locales, ha impulsado nuevamente el uso de la miel en la medicina regenerativa y en efecto la remodelación de tejidos. Es necesario mencionar que el uso nutricional y terapéutico de la miel se conoce desde hace más de 4000 años atrás. Los escritos en tablilla Sumeria antes de cristo señalan que la miel de abeja fueron elaboradas en diferentes presentaciones como pomadas, cremas. Los antiguos egipcios, chinos, asirios y romanos utilizaban la miel de abeja mezclado con otros vegetales para limpieza de heridas y problemas gastrointestinales. También, en la Grecia antigua, Aristóteles la recomendaba para quemaduras, escoriaciones e hiperpigmentaciones de la piel, infamaciones de la vista. Recientemente, en la India se utiliza en alteraciones en los ojos, y además otros usos como el tratamiento local de enfermedades exantemáticas, inflamaciones de garganta, úlceras gástricas, varicosa infectadas en miembros inferiores[5].

En la actualidad diversos reportes concluyen que la miel de abeja favorece la rápida integridad tisular de heridas, sin efectos colaterales que retrasen las fases claves de cicatrización; incluso existe evidencia científica que las propiedades de la miel de abeja favorecen el proceso y disminuye el tiempo de cicatrización.[6]

Existen diferentes tipos de curación de heridas, así como la cura seca y cura húmeda caracterizada por su uso de apósitos húmedos promoviendo su cicatrización, disminuyendo las infecciones y el dolor.[4,7]

A nivel mundial el enfoque moderno busca enfrentar los tratamientos con agentes naturales que remplacen a los antibacterianos, cicatrizantes y las terapias convencionales con un menor costo, la miel de abeja definitivamente puede ser una gran alternativa natural a muchas sustancias químicas empleadas, algunos productos apícolas se emplean en lesiones por incisión, escisión y quemaduras.[8,9]

En América latina y en países desarrollados se utiliza alternativas naturales como la miel en el cuidado profesional de heridas y otros países como México, también se recomienda en afecciones oculares, gastrointestinales, respiratorias y cutáneas con buena respuesta al tratamiento.[10]

En la comunidad y en los centros laborales las personas están expuestas a diversas causas de lesiones que dependen de factores ambientales, el huésped y el tipo de agente (físico, químico y biológico). Entre los físicos, tenemos a los punzocortantes que provocan en la población lesiones en la piel donde dañan su estructura anatómica.

A nivel nacional y en nuestro medio por ser un país sub desarrollado, con recursos económicos bajos utilizan como tratamiento alternativo natural la miel de abeja en heridas, quemaduras y accidentes por animales desde hace muchos años de generación a otra sucesivamente. [11,12].

A nivel internacional, nacional y local se busca tener una evidencia científica de los productos apícolas, sustancias no toxicas como la miel de abeja y propóleo comparadas con las sustancias químicas utilizadas, en la actualidad para curaciones de las lesiones dérmicas incisión, escisión y quemaduras para tener una alternativa y disminución del costo de estos tratamientos. Por ejemplo en Rumania, en una investigación concluyen que la miel de abeja tiene efectos significativos en la reducción del área de la lesión y el tiempo de reepitelización a la valoración clínica y microscópicamente, y otros estudios concluyen que la miel y propóleos sí influyen etapas claves del proceso de cicatrización disminuyendo el tiempo de recuperación total de la herida, pero existe insuficientes estudios que avalen el conocimiento científico para su uso y se incluya dentro de los protocolos del Ministerio de Salud [1,13].

La presente investigación es relevante porque en la actualidad, las lesiones de

diferentes tipos como agudas y crónicas en los pacientes son un problema de salud pública debido a la resistencia a los tratamiento convencionales, alta morbimortalidad y motivo de consulta frecuente en las áreas de emergencia; por lo mencionado es necesario fomentar estudios experimentales, que avalen el conocimientos científicos de este producto natural que sea la base y su utilización de la miel de abeja en los diferentes establecimiento de salud por sus propiedades terapéuticas en la curación de heridas y prevención de infecciones; así mismo para contar con un tratamiento alternativo y de bajo costo accesible a la población.

Según la realidad problemática se plantea el siguiente problema de investigación: ¿Cuál es el efecto cicatrizante de la miel de abeja sobre herida cortante inducida en *Mus musculus* var Swis?, se formuló las siguientes hipótesis Ho: La miel de abeja no tiene efecto cicatrizante significativo sobre la herida cortante inducida en *Mus musculus* var Swis y H1. La miel de abeja tiene efecto cicatrizante significativo sobre la herida cortante inducida en *Mus musculus* var Swis; tiene como objetivo general evaluar el efecto cicatrizante de la miel de abeja sobre herida cortante inducida en *Mus musculus var Swis* y como objetivos específicos: Comparar el cierre de la herida cortante inducida durante el tiempo del proceso de cicatrización entre el grupo de intervención, testigo y control; estimar el tiempo de cicatrización con miel de abeja en las heridas cortantes inducidas y valorar el proceso de cicatrización de las heridas con la miel de abeja.

II. Marco teórico

Calin A, et al (Rumania, 2021); en su investigación cuyo objetivo fue evaluar el efecto curativo de productos apícolas en lesiones por incisión, escisión y quemaduras de diseño tipo experimental; la muestra estuvo conformado por 42 ratas macho adultas Wistar divididos en siete grupos al azar, se realizó una herida de 64mm^2 (8 x8mm); cuyos resultados obtenidos fueron: en el grupo tratado con pomada de miel de abeja, la disminución del área de la herida fue de 40mm en el sexto día y en el noveno fue de 60mm^2, equivalen una de tasa de contracción de la herida de 69,38 y 93,65% respectivamente; la reepitelización en el día 12(1,5 x 2mm) en comparación con el grupo que no recibió ningún tratamiento, la reducción del área de la herida es de 3,4 mm en el sexto día y en el noveno en 7,65mm^2, equivalen a un porcentaje de contracción de la herida de 5,78 y 14,85 respectivamente y no hubo granulación al doceavo día donde concluyeron que los tres preparados naturales a base de propóleo, miel y apilarnil, tiene un efecto cicatrizante, reepitelizante y estético, y además al unirlos demostró que potencian su función (actividad sinérgica)[13].

Velásquez M. (Ecuador, 2018); en su investigación cuyo objetivo fue valorar clínicamente el tiempo y proceso de cicatrización de heridas inducidas a través de la aplicación de miel de abejas y propóleos en cobayos de diseño tipo experimental cuantitativo; la muestra estuvo conformada por 30 cobayos (*Cavia porcellus*) de 1Kg de peso promedio en seis grupos distribuidos al azar, cuyos resultados obtenidos fueron: que la miel de abeja pura el tiempo de curación completa de la lesión es de 25,6 días, 4 días antes que el tratamiento control que se aplicó Neomicina 0,3 % tópica bajo mismas condiciones de campo y concluye que la miel y propóleos aumentas su efecto terapéutico, influyen en los tiempos de inicio, duración y desaparición de fases claves del proceso de cicatrización reflejándose en la reducción del tiempo cicatrización completa de la herida y su uso es más barato.[1]

Aquino A, Méndez L (Perú, 2018); realizaron un trabajo académico con el objetivo de hacer un análisis sistemático de las evidencias relacionadas con la efectividad del uso de la miel comparado con el uso de sulfadiazina de plata para la regeneración de tejidos en pacientes con quemaduras; se realizó la revisión sistemática de 10 artículos científicos similares, todos ellos fueron revisados por el sistema Grade para determinar su fuerza y calidad de evidencia; cuyo resultados fueron que el 100% artículos describen que el uso de la miel tiene mejor efecto comparado con el uso de sulfadiazina de plata en la regeneración de tejidos en pacientes en paciente quemados. Concluyen que la miel reduce el tiempo de curación de las quemaduras y tienen un efecto antibacteriano asegurando heridas limpias. [11]

Nizama M. (Perú, 2017); realizó un trabajo de investigación con el objetivo de Comparar los efectos de la Miel de Abeja y Violeta de genciana en la cicatrización de heridas producidas en cuyes (Cavia porcellus) de diseño es de tipo experimental cuantitativo realizada en 2 fases: Pre-experimental que tuvo una duración de 30 días y la experimental que duró 8 días; la muestra estuvo conformada por 30 cuyes de una granja de crianza familiar distribuidos en 2 grupos al azar; cuyos resultados fue que la reducción del tamaño de la herida es mejor con la aplicación de la violeta de genciana y al séptimo día su cierre completo en comparación con la miel de abeja tamaño de herida de 0.27 y concluyó que la violeta de genciana presentó menor tiempo de cicatrización que fue de 7 días en comparación con la Miel de abeja que fue de 8 días en promedio. [12]

Grajales j, Ibarias C, Ruiz J, et al. (México, 2018), en su investigación cuyo objetivo fue evaluar mieles de las especies de abejas nativas Melipona beecheii y M. solani en complicaciones crónicas de la diabetes mellitus tipo II en lesiones de la piel (grado 2 – Wagner) de diseño tipo experimental, que se asignaron aleatoriamente a cada uno de los tratamientos: a) miel de abeja sin aguijón y b) miel de abeja sin aguijón combinada con colágeno y cloranfenicol, la muestra fue

de 19 pacientes; cuyos resultados obtenidos fueron que la aplicación miel de abeja al comparar los resultados con trabajos anteriores se concluye una mayor tasa de epitelización: 3.3 cm^2 por día con 0.019 cm^2 por día, respectivamente y el costo del tratamiento con miel por cliente comparación con la tratamiento convencional es menor (150 a 2 000 pesos). Además, se concluye que la miel de abejas no necesita ser mezclada para su uso terapéutico en úlceras de pie diabético y es una alternativa natural de bajo costo.[10]

Schencke C. Vásquez B. Sandoval C. Sol D (Chile, 2016); En su revisión bibliográfico cuyo objetivo fue realizar una revisión bibliográficas actuales de las propiedades curativas y cicatrizantes de la miel en los diferentes etapas morfo fisiológicos de regeneración de heridas; Se concluyó que los efectos de la miel son el resultado de una actividad sinérgica de sus componentes para lograr su acción terapéutica y las propiedades cicatrizantes de los tejidos, le permiten estimular aceleración de diferentes procesos de reparación tisular e incluso la síntesis de colágeno y su maduración, las propiedades de la miel depende de la estación, zona geográfica y su origen floral. Son factores importantes a tener cuenta, ya que determinaran su composición y su calidad terapéutica.[5]

Biondo M, et al. (Brasil, 2017); realizaron un trabajo de investigación con el objetivo de comparar la cicatrización por segunda intención a la aplicación tópica de miel, aceite-resina de copaiba y un producto comercial (fibrinolisina, desoxirribonucleasa y cloranfenicol) a un grupo control de ratas de diseño es de tipo experimental; la muestra fue de 40 ratas designados a la azar en 4 grupos de 10 individos, se realizó una lesión dérmica, de 1 cm de diámetro, en la espalda; cuyo resultado fue que la contracción de la herida, desde inicio hasta el día 14, fue más evidente en el grupo aplicado la miel (p=0,003) en comparación con el control. El grupo aplicado con fibrinolisina con desoxirribonucleasa y cloranfenicol no mostró diferencia significativa con respecto al control (p=0,062) y concluyeron que la aplicación miel y aceite-resina de copaiba favorece la disminución del

tamaño de la lesión, aumenta cantidad y calidad del colágeno tipo I y reduce el tiempo de cicatrización.[14]

Loya Y. (Ecuador, 2017); En su trabajo de investigación cuyo objetivo fue comparar histopatológicamente la actividad cicatrizante de la violeta de genciana versus el tratamiento de miel de abejas y aloe vera en heridas en cobayos de tipo de diseño experimental; la muestra es de 20 animales, que se dividieron en 4 grupos al azar, se realizó tres lesiones de la piel de 3 cm de largo en el dorso; cuyo resultados según la valoración histopatológica al día 12, el grupo control, se visualizan microscópicamente varios granulomas de cuerpo extraño y algunos comedones inflamados y en la miel de abejas, la inflamación neutrofílica a nivel de la dermis superficial, inmediatamente por debajo de la escara y el de aplicación violeta de genciana existen focos inflamatorios leves en las áreas laterales y superficiales en la zona de la herida y en relación al costo de terapia común la violeta de genciana es de $ 5,70 por grupo de tratamiento y por individuo de $ 1,14 en comparación con la miel de abejas es de $ 4,40 por grupo de estudio y de $ 0,88 por individuo, y concluye que la miel de abejas es el mejor tratamiento, controla la inflamación desde el día cero hasta el curación de la herida, estimula la formación de fibroblastos activos, consolida el colágeno y una estable neovascularización tisular, características que en conjunto determinan una adecuada cicatrización y a un menor costo. [15]

La piel es el órgano más grande del cuerpo, cuya función principal es sensitiva y de protección, pues representa hasta el 20% de la superficie corporal total, contiene tejidos especializados con variedad de nervios y receptores que reúnen información sensitiva acerca del entorno. La estructura de la piel y sus anexos en conjunto forman barrera física y múltiples funciones como: foto protectora, antimicrobiana, inmunitaria y retener líquidos vitales. La piel está conformada por capas o estratos, que son la epidermis y la dermis. La epidermis compuesta por 5 estratos celulares (germinativo o capa basal, espinoso, granuloso, lúcido y corneo)

de epitelio plano estratificado queratinizado que se elimina y se regenera de manera constante, gracias a nutrimentos por difusión desde capas más profundas; con muchos tipos de células que determinan diferentes respuestas para preservar a una persona de elementos del entorno.[16,17]

Las heridas, son un problema de salud pública frecuente, que se clasifican por su agente causal en heridas: por material punzocortante, contusas, proyectil de arma de fuego, laceración, mordeduras; por su profundidad en excoriación, superficial, profunda y penetrante; por su grado de complejidad y evolución en simples-superficiales, complejas y profundas; por su grado de contaminación en limpias, limpias-contaminadas y contaminadas.[16,17]

Actualmente sabemos que el proceso de regeneración de tejidos en las lesiones dérmicas es un proceso compuesto, dinámico y continuo que implica la interacción de múltiples factores locales o sistémicos como biológicos, químicos y físicos que incluye una secuencia ordenada. Consta de cuatro fases como: coagulación, inflamatoria (fase defensiva), fibroplasia (epitelización) y maduración (tejido fuerte y flexible). Una de las complicaciones de este proceso es que se forme una cicatriz gruesa y elevada (queloide), que semejan a tumores se consolidan a partir de un exceso tejido cicatricial; pero también, otras bibliografías mencionan, que la respuesta la cicatrización a una herida (RCH) cutánea se desarrolla en cuatro fases secuenciales: coagulación o hemostasia (formación del coagulo estable), inflamación, proliferación y remodelación. Las heridas crónicas no respetan la secuencia de cicatrización debido a tres mecanismos fundamentales como la apoptosis, senescencia y reversión al fenotipo de fibroblastos.[18,19]

La curación de una lesión dérmica puede ser por cicatrización por primera, segunda, tercera y cuarta intención. La formación de la cicatriz y la matriz extracelular puede durar incluso años. Esto puede traer como resultado la disminución del tamaño de la cicatriz e incluso invisible, sin daño a la matriz extracelular.[20,21]

Las primeras experiencias humanas se dieron hace 5000 A.C. describen que heridas cubiertas con gasa húmeda se recuperan mejor que las expuestas al aire libre. Se fundamenta en los nuevos conceptos celulares y moleculares; favorece con ella los mensajes electroquímicos entre célula y célula, juegan un rol importante en la aceleración del proceso de reparación de las lesiones, impidiendo la resequedad de la misma con una interface entre la lesión y el ambiente. En un estudio ha demostrado que las curaciones oclusivas disminuyen el riesgo de infección y su incidencia cuando se comparan con tratamientos comunes. Además, las etapas naturales de proceso de cicatrización son favorecidas por la humedad de las gasas, la granulación y la epidermización de las lesiones cubiertas se completa 5 días menos que las curaciones sin oclusivas (7 días v/s 12). La curación ideal de una herida debe tener variedad de requisitos como: Remover secreciones, tejido necrótico, los componentes tóxicos, mantener un alto nivel limpieza y de humedad en la interfase de la herida en curación, facilitar el intercambio gaseoso, proveer aislamiento térmico, prevenir en forma no traumática y barata las infecciones secundarias. Es importante el concepto de curación avanzada, debe conocerse los elementos que determinan la curación como el tipo de herida, los tratamientos que pueden ser aplicados y por cuánto tiempo pueden ser utilizados, implica entonces que el conocimiento debe ser amplio con el fin de tener una curación de calidad.[22,23,24]

Los ungüentos cicatrizantes son sustancias químicas semisólidas, constituidas por una mescla dispersa en un medio líquido que puede ser a base de agua, alcohol o aceite, que forman una matriz compleja (natural o sintética). Este compuesto se ve limitada su movimiento por su composición múltiple y su fase líquida, por lo tanto, son preparadas para uso clínico, el Hipoglos está compuesto: cada 100 g de pomada contiene: Aceite Hipoglós 10 g (equivalente a Vitamina A 500000 U.I.; Vitamina D 62500 U.I.); Oxido de Zinc 15 g., su acción terapéutica es un cicatrizante y regenerador de tejidos.25

La *miel de abeja* es un líquido gelatinoso natural dulce, generada por los antofilos a partir del néctar de las flores o exudaciones, su composición química y calidad terapéutica depende de la estación, de néctar floral, los cuidados de la apicultura, entorno geográfico y ambiental. Los ácidos orgánicos, le permiten mantener un bajo Ph ácido a la miel (3,5 a 5,5), que le dan su característica principal (estabilidad). El principal componente son los carbohidratos con predominio la glucosa, fructosa y maltosa respectivamente, agua, 0.2% de iones principalmente potasio, pequeñas cantidades de micronutrientes y pigmentos con propiedades antioxidantes y antimicrobianas, y además gracias a la acción de sus diversas enzimas se produce peróxido de hidrógeno con capacidades antimicrobianas y activas a proteasas cuya función es facilitar la eliminación del tejido necrótico, activar a los fibroblastos para favorecer el crecimiento de nuevo tejido. Además, posee otros componentes como antioxidantes para inhibir el efecto de los radicales libres. Así mismo el uso nutricional y terapéutico de la miel se conoce desde hace más de 4000 años atrás.[9,26,27]

Entre sus efectos terapéuticos en la curación de heridas, podemos mencionar los siguientes: Antimicrobiana, antiinflamatoria, desbridante, reduce el mal olor de la herida infectada: Además, tenemos que destacar otras propiedades que son: antioxidante, cierta acción antitumoral, en el tratamiento de la tos, aumenta los niveles de la hormonas femeninas y masculinas y por ende favorece la fertilidad y calidad de los espermatozoides. Su actividad terapéutica es gracias a la reacción química de ciertas enzimas que disminuyen el pH de sus componentes, adquiere mayor solubilidad y además, produce peróxido de hidrógeno que inactiva el crecimiento microbiano. Además, posee otros componentes como antioxidantes para inhibir el efecto de los radicales libres.[25,28]

La miel y los propóleos se usan en múltiples tratamientos de un amplio espectro de lesiones que incluyen quemaduras y heridas que no se curan. Sin embargo, además de estas propiedades tradicionales, la evidencia reciente sugiere que

también es un inmunomodulador en la cicatrización de heridas y contienen variedad de sustancia para ejercer su mecanismo de acción, Se determinó que el uso de gasa con propóleos y miel de abeja evita su adherencia al fondo de la lesión y favorece la cicatrización. Se recomienda su uso debido a esta propiedad en injertos de piel y ciertos tipos de quemaduras. Evidenciamos también que su disponibilidad, relación costo beneficio, es de carácter favorable.[29]

III. Metodología

3.1. Tipo y diseño de investigación

El presente trabajo es un tipo de investigación aplicado y su diseño experimental puro, transversal, prospectivo, de enfoque cuantitativo y paradigma positivista.

Diseño de la investigación es de tres grupos después o post prueba únicamente, grupo testigo y control.

RC1	**-**	**O1**
RG2	**X**	**O2**
RE	**X**	**O2**

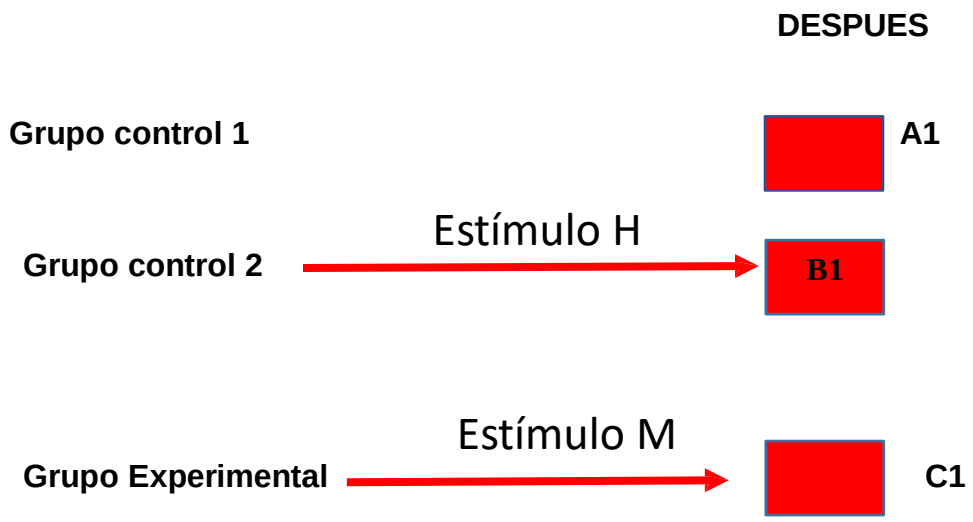

3.2. Variables y operacionalización.

Variable	Definición Conceptual	Dimensión	Def. Operacional	Indicadores	Esc. de Medición
Signos de flogosis	Es una respuesta clínica e inflamatoria a una alteración patológica como inicio de un proceso infeccioso de la piel.[30]	clínica	La valoración se realizó mediante observación y la palpación.	Calor: Si/No Rubor: Si/No Edema: Si/No	Nominal dicotómica
Cicatrización	Es un proceso de reorganización tisular y del restablecimiento de la continuidad de los tejidos, donde se trata del afrontamiento de la herida. [18,31]	Quirúrgica	La valoración de la herida se hizó en base: Pigmentación y de la vascularidad se realizará en base a tomas fotográficas; para la flexibilidad mediante digitopresión de la herida y se hará la medición haciendo uso de un vernier milimétrico (largo x ancho)	Tamaño inicial Tamaño final.	Razón.
Edad	Es el tiempo desde el nacimiento hasta momento de referencia.[21]	Epidemiológica	De 42 días	Días	Razón
Masa	Expresa la cantidad de materia contenida en un cuerpo, por tanto, es una magnitud física		La valoración se realizó mediante la observación de los resultados en una balanza digital.	Gramos (g)	
Sexo	Manifestación peculiariar de orden químico, anatómico y conductual que caracteriza su actividad copuladora y define el género.[21]	epidemiologica	Género según estructura anatómica	Masculino Femenino	Nominal

3.3. Población, muestra y muestreo

Población: Estará constituido por ratas de la especie *Mus musculus var. Swis*

- **Criterios de inclusión:** Animales sanos, en estado de cautiverio, sexo macho, edad y raza similares, y serán adquiridos en el centro nacional de los productos biológicos del instituto nacional de salud.

- **Criterios de exclusión:** Animales con cualquier tipo de patología evidente yno cumplan los criterios de inclusión.

Muestra: La muestra se determinará por muestreo no probabilístico de acuerdo a la intencionalidad de la investigación se seleccionará un número 30 especímenes de *Mus musculus var. Swis* de 42 días aproximadamente.

3.4. Técnicas e instrumentos de recolección de datos

La técnica es la experimentación de campo y como instrumento se utilizará una ficha de registro de los siguientes parámetros para su evaluación: tamaño, promedio de la herida por cada grupo y días de aplicación del tratamiento.

3.5. Procedimientos

Ámbito de aplicación y duración del experimento, tuvo una duración de 24 días. Durante este periodo se realizó una fase pre-experimental de una duración de 14 días y la fase experimental de 10 días. En esta fase se implementó 30 jaulas, con su respectiva limpieza y desinfección en el cual se llevó a cabo la investigación; localizada en Distrito de Jaén, Provincia de Jaén, Región Cajamarca. En donde se realizó los procedimientos de incisión, curación, medición y evaluación diaria de las heridas para evaluar el efecto cicatrizante de la miel de abeja.

El procedimiento consistió en la distribución de los animales experimentales seleccionados en jaulas adaptadas de manera individual con su respectiva tarjeta de identificación. Luego de identificarlos se procedió a distribuirlos en sus grupos experimentales correspondientes, para ello se formó 3 grupos al azar: Grupo control 1, conformado por la tercera parte de la muestra *Mus musculus var Swis* de laboratorio a las que luego de hacer una herida cortante lineal de 1cm no se les administró ningún tratamiento; Grupo control 2: constituido por el otro tercio de la muestra de muestra *M. musculus var Swis* de laboratorio a las que luego de hacer una herida incisa 1cm de tipo lineal se les administró un tratamiento tópico de crema hipoglos; Grupo experimental: conformado por la cantidad restantes de la muestras, a las cuales también se indició el mismo tipo de corte, pero se le empleó un tratamiento de miel de abeja 100% pura no contaminada producida por la especie *Tetragonisca angustula* cada 24 horas.

La Preparación de los animales de experimentación se condicionó en un ambiente confortable, régimen de crianza y alimentación de calidad con las mismas características. Que consiste en el mismo alimento balanceado (Purina para crecimiento y maíz amarillo chancado) y agua a disposición por un periodo de 14 días antes de iniciar la experimentación.

En el Modelo experimental: “modelo in vivo de heridas inducidas por incisión en *Mus musculus*”; Se administró anestesia general con ketamina 500mg/10ml a una dosis de 2,5mg (0.05ml) como anestésico general y citrato de fentanilo 0,5mg/10ml auna dosis de 4ug (0.02ml), por vía intraperitoneal. Inmediatamente después, se realizó corte pelo, rasurado de la zona, asepsia respectiva y con un bisturí n°21, se efectuó la herida cortante superficial en la zona dorsal inferior de cada espécimen, de 1 centímetros de largo con daño en la dermis y epidermisde la piel, en la que fue medida con la ayuda de un

vernier. Las heridas quedaron completamente abiertas y descubiertas.

Se ejecutó la limpieza diaria de las heridas con cloruro de sodio 0,9%, y se aplicó en forma tópica la miel de abeja con una jeringa tuberculina estéril cantidad suficiente para cubrir la lesión dérmica, al grupo experimental: miel de abeja, al grupo control uno sin tratamiento y grupo control dos con crema hipoglos y un grupo experimental no se administrará ningún tratamiento durante un periodo de cicatrización (10 días), posteriormente se hizo la excerisis del tejido cicatrizal de la piel del dorso de los ratones para su estudio anatomopatologico en el día 10 y su respectiva comparación entre los grupos de estudio.

Con el instrumento, se observó el tiempo de cicatrización de las heridas de las unidades experimentales, con controles fotográficos, longitud de las lesiones haciendo uso de un vernier milimétrico, obteniendo un promedio de la longitud de las lesiones cada día y por grupo de estudio durante el experimento. El experimento se condujo bajo un diseño complementado al azar (DCA) con dos tratamiento controles y un grupo experimental *Mus musculus var Swis* por cada tratamiento.

3.6. Método de análisis de datos

El efecto cicatrizante de la miel de abeja en heridas inducidas, será SPSS mediante prueba Prueba mediante Dunnet para 3 medianas

3.7. Aspectos éticos

Se obtuvo el permiso y evaluación del comité de ética e investigación de la universidad cesar vallejo campos Trujillo.

En cada procedimiento realizado en esta investigación se respetó los

criterios o lineamientos brindados por el Reglamento de la Ley General de Salud dentro de la Investigación para la Salud. Por lo tanto, las normas establecidas en el año de 1978 por medio de la Declaración de los Derechos de los animales y el principio ético internacional que se realizan en una correcta investigación o experimentación con animales.[20]

Asimismo, se utilizará de manera correcta la Guía de Manejo y Cuidado de Animales en Laboratorio: Ratón del MINSA, donde queda establecido los aspectos éticos con respecto a la investigación con el uso de animales. Asimismo, con relación el ciclo de vida de estos animales de experimentación, que al finalizar la investigación la eutanasia se realizó con agentes no volatiles[21]

IV. Resultados

Tabla 2. Prueba mediante Dunnet para 3 medianas que estima el tiempo de cicatrización en las lesiones dérmicas inducidas en Mus musculus var. Swiss del grupo control y los 2 grupos experimentales

	Mediana C	IC95%	Mediana H	IC95%	Mediana MIEL	IC95%	p[t]
PESO	35	35 – 40	38	35 – 40	38	35 – 40	
D1	1,00	-	1,00	.	1,00	.	
D2	1,00	-	0,90	0,90-0,95	,85	0,80-0,9	<0,05
D3	0,78	0,70 – 0,90	0,75	0,70-085	,68	0,65-0,7	<0,05
D4	0,60	0,50-0,65	0,60	0,60-0,7	,55	0,55-0,60	<0,05
D5	0,55	0,50-0,6	,50	0,50-0,60	,45	0,40-0,50	<0,05
D6	0,48	0,40-0,50	,40	0,40-0,45	,35	0,30-0,45	<0,05
D7	0,38	0,35-0,40	,30	0,30-0,40	,28	0,25-0,30	<0,05
D8	0,30	0,30-0,35	,30	0,30-0,35	,20	0,10-025	<0,05
D9	0,20	0,20-030	,10	0,10-0,20	,00	.	<0,05
D10	0,10	0,10-0,15	,00	.	,00	.	<0,05
D11	0,00	.	,00	.	,00	.	

Ho: La miel de abeja no tiene efecto cicatrizante significativo sobre la herida cortante inducida en Mus musculus var Swis.

H1. La miel de abeja tiene efecto cicatrizante significativo sobre la herida cortante inducida en Mus musculus var Swis

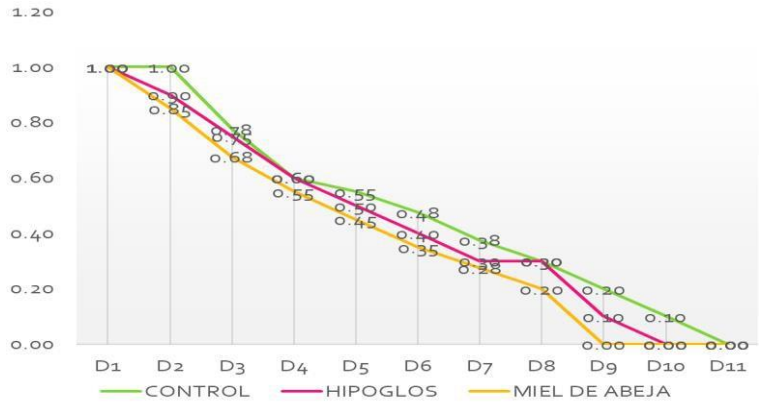

Figura 1. Prueba mediante Dunnet para 3 medianas que estima el tiempo de cicatrización en las lesiones dérmicas inducidas en Mus musculus var. Swiss del grupo control y los grupos experimentales

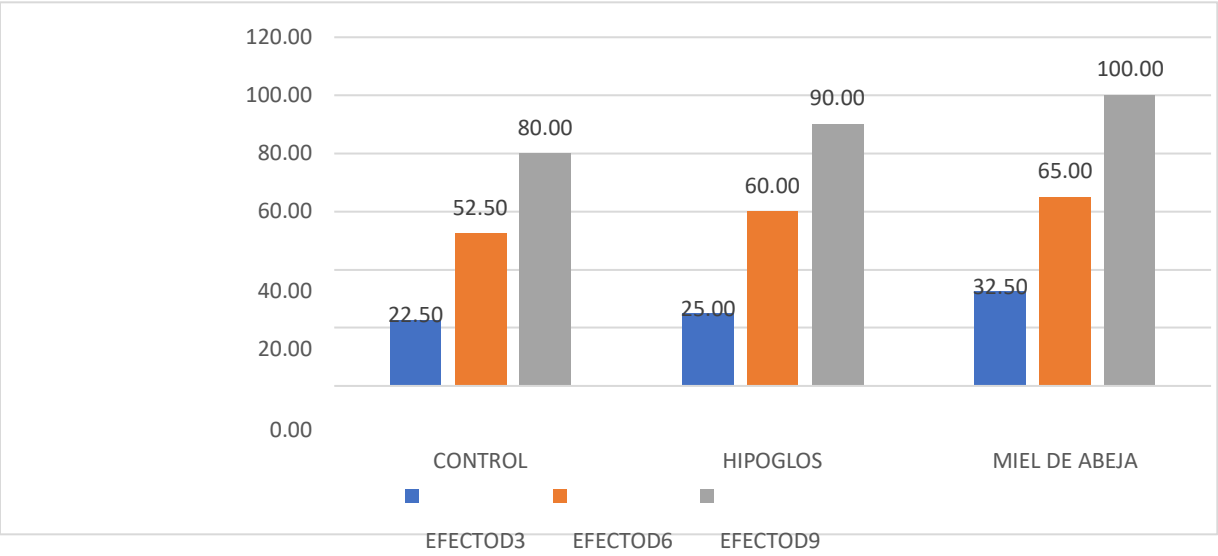

Gráfico 01 Prueba mediante Dunnet para 3 medianas que muestra el porcentaje del efecto cicatrizante en las heridas dérmicas inducidas en Mus musculus var swis en el día 3,6 y 9no día entre el grupo control y los grupos experimentales.

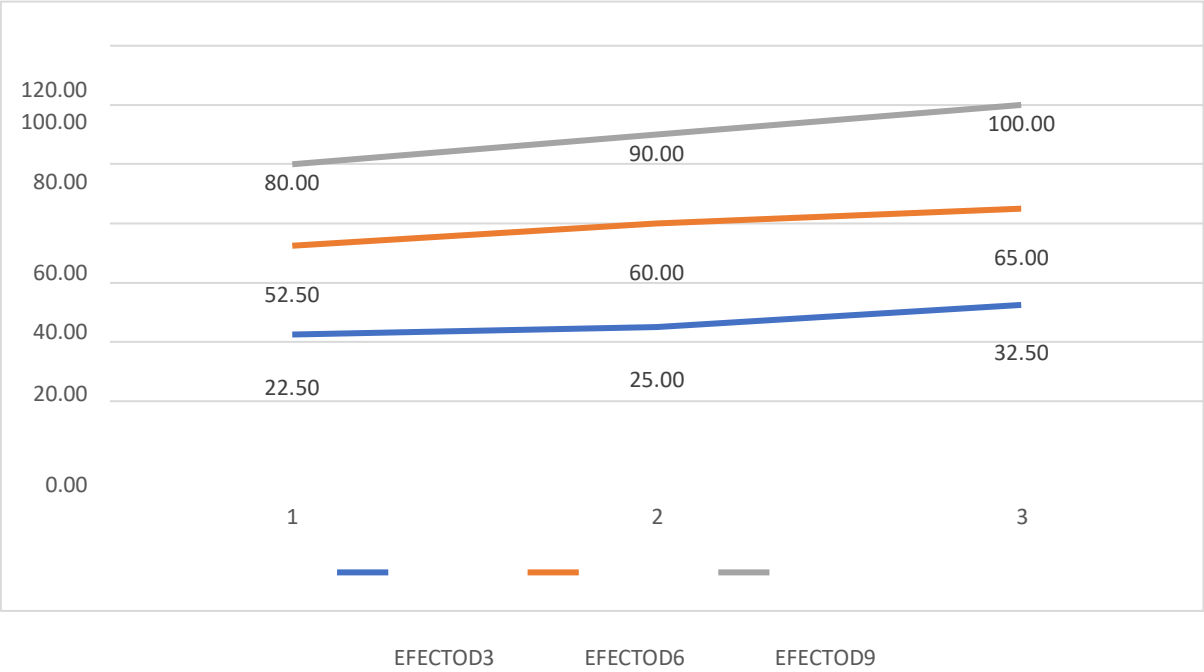

Figura 02 Prueba mediante Dunnet para 3 medianas que muestra el porcentaje del efecto cicatrizante en las heridas dérmicas inducidas en Mus musculus Var swis en el día 3, 6 y 9no día entre el grupo control y los grupos experimentales.

DIA	G. CONTROL1	G. CONTROL2(H)	G. EXPERIMENTAL
1			
3			
6			
9			

Figura 3 Valoración clínica del proceso de cicatrización de las heridas dérmicas inducidas de la cicatrización de las heridas en el grupo experimental y de los grupos controles

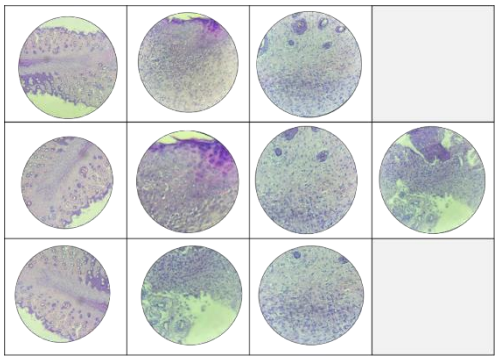

Figura 4a. Corte histológico de la piel cicatricial de dorso de ratones en 10 días sin tratamiento

- Epidermis adelgazada sin alteraciones histológicas significativas.
- Dermis con abundante infiltrado inflamatorio crónico compuesto principalmente por macrófagos, linfocitos y células plasmáticas.
- Algunos polimorfonucleares neutrófilos con capilares sanguíneos perivasculares en áreas de tejido conectivo laxo.
- Áreas con abundantes fibroblastos inmersos dentro de una matriz colagenosa densa eosinofílica rodeando los folículos pilosos y glándulas sebáceas.

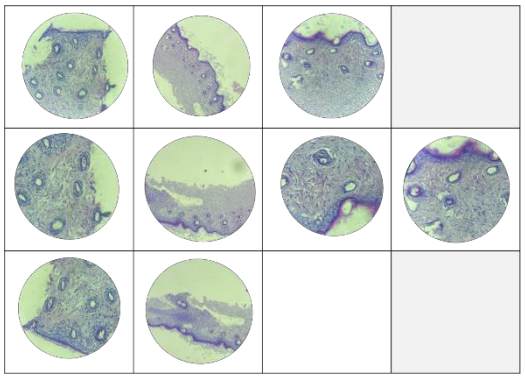

Figura 4b. Corte histológico de la piel cicatrizal dorso de ratones en 10 días con tratamiento con hipoglos

- Epidermis adelgazada con la capa córnea esfacelada.
- Dermis con infiltrado inflamatorio crónico de linfocitos y células plasmáticas predominantemente.
- Tejido conectivo denso colagenoso eosinofílico con fibroblastos y escasos capilares sanguíneos rodeando los folículos pilosos.

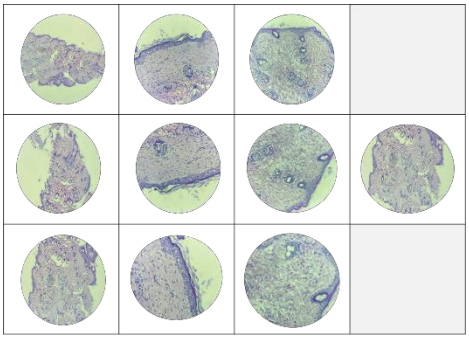

Figura 4c. Corte histológico de la piel cicatrizal dorso de ratones en 10 días con tratamiento con miel de abeja.

- Epidermis adelgazada con la capa córnea esfacelada.
- Dermis con tejido conectivo denso, ocupada por fibroblastos y muy escasos capilares sanguíneos rodeando los folículos pilosos y glándulas sebáceas con leve infiltrado inflamatorio crónico.

Descripción Macroscópica:

Se reciben 03 frascos rotulados como:

1. PIEL – MIEL con 10 fragmentos de piel, la mayor de 0.3 x 0.2 cm y la menor de 0.2 x 0.1 cm.
2. PIEL – HIPOGLOS con 10 fragmentos de piel, la mayor de 0.4 x 0.4 cm y la menor de 0.2 x 0.2 cm

3. PIEL – SIN TRATAMIENTO con 10 fragmentos de piel, la mayor 0.4 x 0.4 cm y la menor de 0.2 x 0.2 cm.

V. Discusión.

La cicatrización es un fenómeno complejo que depende de la interrelación de los elementos celulares que producen las proteínas necesarias para las diferentes fases para de la reparación de tejidos. En el caso de la cicatrización en tejido adulto no hay una regeneración tisular completa; en este caso, el organismo intenta reponer parte del tejido perdido por una imitación de la estructura y funcionalidad original. Los estudios de cicatrización en humanos son dificultosos por la variabilidad en las heridas existentes en los pacientes. Existen multiplicidad de factores que pueden contribuir en el fracaso de los trabajos de investigación, como lo son la causa, el tamaño, la profundidad, la localización, la vascularización, la duración, los tratamientos previos, la salud general del paciente, el estado nutricional, y el uso de otros medicamentos, etc. Por toda esta variabilidad, se debe incluir un gran número de pacientes en el estudio. Sin embargo, todas estas condiciones pueden ser controladas en los estudios con animales de experimentación, por ello esta investigación se basa en un modelo de herida inducida en *Mus musculus var Swis,* en dónde se realizó corte con bisturí simula un agente agresor físico de la piel[16,18,19,22]

La piel es un órgano susceptible a lesiones tipo herida que pueden ser superficiales y profundas por su forma pueden ser cortantes, laceraciones, contusas y ulceraciones. En el presente trabajo de investigación las unidades experimentales fueron inducidas con heridas cortante superficiales, mientras que Gragales J fueron heridas tipo ulceras, sim embargo en ambos trabajos la miel redujo el tiempo de proceso de cicatrización.[10,16,17]

La curación de una herida puede realizarse por cicatrización por primera intención, el cierre primario de la herida, cicatrización por segunda intención, las heridas más grandes que presentan una pérdida importante de tejido contaminación, la herida

cierra espontáneamente por contracción y revitalización, cicatrización de tercera intención, es aquel en el que se inicia el tratamiento de la herida con el desbridamiento de los tejidos inviables presentes en la lesión; cicatrización cuarta intención. El cierre mediante la colocación de un fragmento de piel procedente de otra zona (injerto). En este estudio la curación de heridas se realizó por segunda intención al igual que los trabajos de investigación de Velásquez (2017), Gragales, et al (2018) y Nizama (2018)[1,10,12]

En la Tabla 1 y figura 1. Prueba mediante Dunnet para 3 medianas que estima el tiempo de cicatrización en las lesiones dérmicas inducidas en Mus musculus var Swiss del grupo experimental y los grupos controles, con 95% de confianza ($p<0,05$). De lo que se deduce que la miel de abeja tiene mejor efecto cicatrizante en ratones al reducir el tiempo de cicatrización en comparación con los otros grupos de estudio, también fue reportado en el trabajo de investigación de Velásquez M. en cobayos (Ecuador, 2018); y Biondo M, et al en ratas (Brasil, 2017). Al contrario, Nizama (2017) en un trabajo comparativo entre miel de abeja y violeta de genciana no encontró diferencia significativa. En el trabajo donde hubo diferencias significativas muestran una efectividad de la miel de abeja, el cual se debe a su mecanismo de acción que consiste en una reacción química que es producida por ciertas enzimas presentes en su composición que transforman la glucosa en una más ácida y aumenta su solubilidad impidiendo el crecimiento bacteriano. Gracias a esta reacción se produce peróxido de hidrógeno el cual posee por sí mismo capacidades antimicrobianas y activa a ciertas proteasas cuya función es ayudar al desbridamiento y activa a los fibroblastos para favorecer el proceso de cicatrización y otros componentes como antioxidantes que inhibe el efecto de los radicales libres o especies reactivas que son toxicas para tejido en granulación a diferencia de los controles utilizados que no tienen capacidad antibacteriana y enzimas lo cual disminuye su efectividad.[12,14]

Gráfico 01 Prueba mediante Dunnet para 3 medianas que muestra el porcentaje del efecto cicatrizante en las heridas dérmicas inducidas en Mus musculus Var

swis en el día 3, 6 y 9no día entre grupo experimental y los grupos controles, siendo el efecto de la miel de abeja mejor que la de los grupos controles desde el tercer día hasta la cicatrización y. A sí mismo entre los grupos controles es decir hipoglos y sin tratamiento hay diferencia significativa. Aquino, Méndez (2018) en su trabajo evidencia una mayor efectividad de la miel para tratar quemaduras superficiales y de espesor parcial, comprobándose que el sitio tratado con miel se curó en menos tiempo, además que la tasa de reepitelización y curación de quemaduras superficiales y de espesor parcial fue significativamente más rápida en los sitios tratados con miel. [11]

La figura 3 valoración clínica del proceso de cicatrización d las heridas dérmicas inducidas de la cicatrización de las heridas en el grupo experimental y de los grupos controles. Se observa la evolución natural del proceso de cicatrización y la cicatrización promovida por tratamientos con un medicamento cicatrizante (Hipoglos) y la miel de abeja. Se emplean como parámetros el tamaño de la lesión vs el tiempo de experimentación. Al noveno día se observó en el grupo experimento cicatrización, a diferencia de los otros grupos cuya cicatrización fue a posteriorior. Estos resultados también se observan en los trabajos de investigación de Velásquez (2017), Gragales, et al (2018), Nizama (2018).[1,10,12]

Figura 4a. Corte histológico de la piel en ratones sin tratamiento, 4b con hipoglos y 4c miel de abeja. En las figuras a nivel histopatológico los resultados de la epidermises delgadas en los tres grupos mientras a nivel de la dermis hay diferencias histopatológicas. En la figura 4a, la D. Abundante infiltrado inflamatorio crónico compuesto principalmente por macrófagos, linfocitos, PMN, eosinófilos y células plasmáticas en áreas de tejido laxo, en la figura 4b, D con infiltrado inflamatorio crónico con linfocitos, eosinófilos y células plasmáticas predominantemente y con fibroblastos y en la figura 4c con tejido conectivo denso que se asemeja a un tejido normal. Estos resultados son semejantes al estudio son semejantes a los de Loya. En cobayos. (Ecuador, 2017), en donde en grupo control hubo granulomas violetas de genciana inflación leve y miel de abeja

infiltración neutrofilia.[15]

Por todo lo anteriormente expuesto se determina que la miel de abeja posee efecto cicatrizante, promoviendo el proceso de cicatrización rápida de las heridas; siendo el grupo experimento el que presentó mayor efectividad que los grupos controles.

VI. Conclusiones

- La miel de abeja tiene efecto cicatrizante en la piel de ratones con heridas con diferencia significativa en relación a los grupos controles.
- En las lesiones dérmicas inducidas, la miel presenta un significativo efecto terapéutico que supera a la pomada hipoglos y el grupo sin aplicación de tratamiento, al cicatrizar en menor tiempo alcanzado al noveno día en ratones.
- La evolución clínica de las heridas tratadas con miel de abeja evidenció la formación rápida de una capa neoepitelial gruesa, a partir del tercer día de tratamiento la pigmentación, color que se a semeja mucho al del resto del cuerpo al noveno día en grupo
- Que el grupo aplicado la miel de abeja a nivel histopatológico no hay infiltración en comparación con los otros grupos en el día diez.

VII. Recomendaciones

- Realizar investigaciones experimentales del efecto cicatrizante a la miel de abeja en comparación con otros cicatrizantes sintéticos.

- Fomentar estudios de investigación del efecto terapéutico cicatrizante de la miel de abeja en diversas especies animales y humanos

- Socializar los efectos terapéuticos de la miel de abeja para lograr su uso en la curación de heridas y prevenir complicaciones

Referencias .

1 Velásquez M. Valoración clínica del tiempo y proceso de cicatrización de heridas experimentales tras la aplicación tópica de miel de abejas y propóleos en cobayos [tesis de titulación en Internet]. Universidad Central del Ecuador Facultad de Medicina Veterinaria y Zootecnia; Quito -2018 [citado 15 de mayo 2022]. 78p.

Disponible en:

http://www.dspace.uce.edu.ec/bitstream/25000/16158/1/T-UCE-0014-MVE-017.pdf

2. Balcón E. Factores asociados a heridas punzocortantes en trabajadoresde la red Yunguyo del Ministerio de Salud – Puno, octubre 2014 – enero2015 [Tesis en internet para optar el grado académico de Magíster en Administración]. Universidad Andina Néstor Cáceres Velásquez; Perú - 2017, setiembre [citada 2022 mayo 15] 101p.

Disponible en:

http://repositorio.uancv.edu.pe/bitstream/handle/UANCV/1518/T036_01221382.pdf?sequence=3&isAllowed=y

3. Dardón, M., & Enríquez, E. Caracterización fisicoquímica y antimicrobiana de la miel de nueve especies de abejas sin aguijón (Meliponini) de Guatemala. INCI [Internet]. 2008 Dic [citado 2022 junio 08] ; 33(12): 916-922.

Disponible en:

http://ve.scielo.org/scielo.php?script=sci_arttext&pid=S0378-18442008001200011&lng=es.

4. Justo Rubio E, Guerra Cuesta I. Eficacia de la miel y apósitos de miel en UPP [trabajo de fin de grado en Internet],Universidad de Valladolid Facultad de Enfermería Grado en Enfermería. 2015. [citado 2022 junio 08]; 27p.

Disponible en:

https://uvadoc.uva.es/bitstream/10324/11873/1/TFGH247.pdf

5. Schencke C, Vásquez B, Sandoval C. El Rol de la Miel en los Procesos Morfofisiológicos de Reparación de Heridas. Int. J. Morphol. [Internet]. 2016 Mar [citado 2022 mayo 15]; 34(1): 385-395.

   Disponible en: https://www.scielo.cl/pdf/ijmorphol/v34n1/art56.pdf

6. Martinotti S, Ranzato E. Honey. Wound Repair and Regenerative Medicine. [Revista en Internet]. 2018 mayo. [citado 2022 mayo 15]; J.Funct. Biomater. 9, 34. 7p.

   Disponible en: https://www.mdpi.com/2079-4983/9/2/34/htm

7. Cerezo p, López P, Verdú J, Berenguer M. Conocimientos del personal sanitario respecto al uso de la terapia de presión negativa en eltratamiento de las heridas. [investigación en salud en Internet] 2018 diciembre - Gerokomos - Barcelona, [citado el 2022 junio 12]. vol. 29no.4, 20p.
   Disponible en:
   https://scielo.isciii.es/pdf/geroko/v29n4/1134-928X-geroko-29-04-00181.pdf

8. Javadi SMR, Hashemi M, Mohammadi Y, Mohammadi A, Sharifi A, Makarchian HR. Synergistic effect of honey and Nigella sativa on wound healing in rats. [Acta Cir Internet] Bras – 2018 [citado 2022 junio 12]. Jun;33(6):518-523.

   Disponible en:

   https://www.scielo.br/j/acb/a/R3GKtQ3MXgmqsbmmBJdgNjJ/?format=pdf&lang=en

9. Nufio M. Comparación del efecto cicatrizante de la miel de abeja maya

(Melipona beecheii) versus la miel de abeja melífera (Apis mellifera) en heridas post-castración en conejos (Oryctolagus cuniculus). [Trabajo para optar el Grado de Médico veterinario en internet]. Universidad de San Carlos de Guatemala; 2018 [citada 2022 mayo 14]; 77p.

Disponible en:

http://www.repositorio.usac.edu.gt/8950/1/Tesis%20Med%20Vet%20S%C3%A1chiko.pdf

10. Grajales J, Ibarias C, Ruíz J, Sánchez D. Mieles de abejas sin aguijón en el tratamiento de úlceras de pie diabético. Salud pública Méx [revista en la Internet]. 2018 feb [citado 2022 mayo 16]; 60(1): 102-104.

    Disponible en:

    http://www.scielo.org.mx/scielo.php?script=sci_arttext&pid=S0036-36342018000100020&lng=es.

11. Aquino A, Méndez L. efectividad del uso de la miel comparado con el uso de sulfadiazina de plata para la regeneración de tejidos en pacientes con quemaduras. [Trabajo académico para optar el título de especialista en cuidado enfermero en emergencias y desastres]. Universidad Norbert Wiener; Lima, 2018. [citada 2022 mayo 16]; 41p.

    Disponible en:

    http://repositorio.uwiener.edu.pe/xmlui/handle/123456789/2696

12. Nizama M. comparación de la miel de abeja y violeta de genciana en la cicatrización de heridas en cuyes [Tesis para optar el título profesional de Médico Veterinario en internet]. Universidad Nacional “Pedro Ruiz Gallo”; Lambayeque, 2017. [citada 2022 mayo 16]; 52p.

    Disponible en:

https://repositorio.unprg.edu.pe/bitstream/handle/20.500.12893/1415/BC-TES-TMP-250.pdf?sequence=1&isAllowed=y

13. Calin A, et al. Evaluation of the Healing Effect of Ointments Based on Bee Products on Cutaneous Lesions in Wistar Rats. [artículo en Internet], 2021. [citado 2022 mayo 16]; Pharmaceuticals 14, 1146.

    Disponible en: https://www.mdpi.com/1424-8247/14/11/1146/htm

14. Biondo M, Henning J, Boen B, Prado J, Costa L, Robes R, Ioshii S. Comparative analysis of the effects of honey, copaiba oil-resin and a commercial product (fibrinolysin, deoxyribonuclease and chloramphenicol) on second intention healing, in rats [artículo en Internet]; November, 2019. [citado 2022 mayo 16] Rev Col Bras Cir. 25;46(5): e20192245.

    Disponible:

    https://www.scielo.br/j/rcbc/a/jx6BdkGgDjnG4rfKGnYvbpF/?lang=pt

15. Loya Y. Comparación histopatológica del efecto cicatrizante de 2 tratamientos alternativos versus 1 tratamiento convencional en heridas experimentales dérmicas en cobayos en campo**.** [tesis en Internet]. Universidad Central del Ecuador Facultad de Medicina Veterinaria y Zootecnia; 2018 [citada 22 mayo 2022]. 78p.

    Disponible:
    http://www.dspace.uce.edu.ec/bitstream/25000/17186/1/T-UCE-0014-MVE-032.pdf

16. Grossman S, Mattson C. Fisiopatología de Porth: Alteración de la salud. Conceptos básicos. Vol I, II. 9.a edición. España: editorial Wolters Kluwer Health; 2014. p. 1526 - 1535.

17. Robin P, Thad W, Harvey R. Fisiología. Edición española de la obra original en lengua española. España: editorial Wolters Kluwer Health; 2013. p. 174 - 179.

18. Sturla D, Drago H, Losardo R, et al. La matriz extracelular en la curación de las heridas cutáneas. Aspectos físicos, químicos y biológicos [revista de asociación médica en Internet]; Argentina 2018 []; Vol. 131, Número 2, 20p.

    Disponible:

    https://www.ama-med.org.ar/uploads_archivos/1435/Rev-2-2018-Pag-7-26-Sturla.pdf

19. Salem C, Pérez J, Henning E, et al. Heridas. Conceptos generales [revista en Internet]; mayo 2018 [citada 2022 mayo 16]; v. 14, n. 1, p. 90-99, ISSN 0718-2864.

    Disponible en: http://revistas.uach.cl/pdf/cuadcir/v14n1/art15.pdf

20. Instituto Nacional de Salud. Reglamento de Ensayos Clínicos. Lima: Instituto Nacional de Salud; 2005 [citada 2022 mayo 16].

    Disponible en: https://bit.ly/1PRMbjn.

21. Fuentes F, Mendoza R, Rosales A, Cisneros M. Guía de manejo y cuidado de animales de laboratorio: ratón. Lima: Instituto Nacional de Salud [citada 2022 mayo 16]; 2008. Resolución Jefatural N.° 309-2008-J-OPE/INS.

    Disponible en:

    https://repositorio.ins.gob.pe/xmlui/bitstream/handle/INS/117/CNPB-

0002.pdf?sequence=3&isAllowed=y

22. González M, Acosta N, González S, et al. Cicatrización de heridas cutáneas y papel de los miofibroblastos [Internet]; Junio, 2018. [citada 2022 mayo 16]; Panorama Cuba y Salud Vol. 13 (Especial): 505-510 6p.

    Disponible en:

    https://www.medigraphic.com/pdfs/cubaysalud/pcs-2018/pcss181dg.pdf

23. Ramírez R, Dagnino B. Curación de heridas. Antiguos conceptos para aplicar y entender su manejo avanzado. Cuadernos de Cirugía. [revista en Internet]. 2018 mayo. [citada 2022 mayo 16]; v. 20, n. 1, p. 92-99, ISSN 0718-2864.

    Disponible en: http://revistas.uach.cl/pdf/cuadcir/v20n1/art16.pdf.

24. Paula M, Vázquez M, Tizón E. efectiva la aplicación de apósitos en las heridas quirúrgicas que cierran por primera intención para prevenir la infección [artículo en Internet]; Barcelona, junio 2015 [citada 2022 mayo 15]. vol.26 no.2.5p.

    Disponible en: http://dx.doi.org/10.4321/S1134-928X2015000200008

25. Tarazona V, Morales Y. Actividad cicatrizante de la crema elaborada con el extracto etanólico de hojas y tallos de peperomia galioides kunth(congona) en heridas inducidas a rattus norvegicus (ratas albinas) y su comparación con el multimycin® [Tesis para optar el título de Químico Farmacéutico y Bioquímico en internet]. Universidad Inca Garcilaso de la Vega. Lima, 2018; [citada 2022 mayo 20]; 85p.

    Disponible en:

http://repositorio.uigv.edu.pe/bitstream/handle/20.500.11818/3801/003919_Tesis%20violeta%20tarazona-%20yovana%20morales.pdf?sequence=3&isAllowed=y

26. Ramos E. Determinación de Coliformes total es miel de abejas en el Cantón Mejía de la Provincia de Pichincha, Ecuador [Trabajo para obtención del Título de Médico Veterinario Zootecnista]. Universidad Central del Ecuador. Pichincha, 2019. [citada 2022 mayo 20]; 50p.
Disponible en: http://www.dspace.uce.edu.ec/bitstream/25000/18185/1/T-UCE-0014-MVE-043.pdf

27. Insuasty E, Martínez J, Jurado H. Identificación de flora y análisis nutricional de miel de abeja para la producción apícola [investigación en Internet]; 2016. [citada 2022 mayo 20]. Vol. 14 No. 1 (37 - 44).8p.
Disponible en:
http://www.scielo.org.co/scielo.php?script=sci_arttext&pid=S1692-35612016000100005

28. Martinotti S, Ranzato E. Honey. Wound Repair and Regenerative Medicine. [Revista en Internet]. 2018 mayo. [citada 2022 mayo 20]; J. Funct. Biomater. 9, 34. 7p.

Disponible en: https://www.mdpi.com/2079-4983/9/2/34/htm

29. Tito H, Amoroso A, Aponte P, Ross N, Vila F. Utilización de propóleos en heridas complejas. [revista en Internet]. Argentina. abril – junio 2017. [citada 2022 mayo 20]; Vol. 23. N° 2. P44.

Disponible en:

http://adm.meducatium.com.ar/contenido/articulos/12200650071_833/pdf/12200650071.pdf

30. European Wound Management Association (EWMA). Position Document: Identifying criteria for wound infection. London: MEP Ltd, 2005.

Disponible en:

https://gneaupp.info/wp-content/uploads/2014/12/identificacion-de-los-criterios-de-infeccion-en-heridas.pdf

31. Rivera K, Acosta G, Vélez M., Trelles M. Remodelación con láser de cicatrices hipertróficas y queloideas: estudio prospectivo en 30 pacientes. Cir. plást. Iberolatinoam [Internet]. 2013 Sep [citada 2022 junio 15] ; 39(3): 307-317.

Disponible en:

https://scielo.isciii.es/scielo.php?script=sci_arttext&pid=S0376-78922013000300015&lng=en&nrm=iso&tlng=en

Anexos

ANEXO 1.

Figura: certificado sanitario de los ratones

INSTITUTO NACIONAL DE SALUD
CENTRO NACIONAL DE PRODUCTOS BIOLOGICOS
COORDINACIÓN DE BIOTERIO

CERTIFICADO SANITARIO N° 134- 2022

Producto	: Ratón Albino	Lote N°	: M – 48 - 2022
Especie	: *Mus músculus*	Cantidad	: 30
Cepa	: Balb/c/CNPB	Edad	: 2 meses
Peso	: Mayor a 25 gr.	Sexo	: macho
Boleta de Venta	: B002-0003514	Destino	: Diaz Villanueva, Aladino
Fecha	: 30-11-2022		

El Médico Veterinario, que suscribe, **Jorge Ruiz Alarcón** Coordinador de Bioterio Certifica, que los animales arriba descritos se encuentran en buenas condiciones sanitarias *.

*Referencia : PR.T-CNPB-153, Procedimiento para el ingreso, Cuarentena y Control Sanitario para Animales de Experimentación.

Chorrillos, 30 de noviembre del 2022

(Fecha de emisión del certificado)

M.V. Jorge Ruiz Alarcón.
C.M.V.P. 5052

NOTA: El Bioterio no se hace responsable por el estado de los animales, una vez que éstos egresan del mismo.

ANEXO 3

Instrumento: Ficha de registro de tamaño de las lesiones dérmicas inducidas en Mus musculus Var Swis por día.

Tabla N° 01. Grupo control (sin tratamiento)

Mus musculus	***Tamaño de las lesiones dérmicas inducidas en Mus musculus Var Swis (mm).***										
	Días										
	1	***2***	***3***	***4***	***5***	***6***	***7***	***8***	***9***	***10***	***11***
S1	1,00	1,00	0,90	0,65	0,55	0,50	0,35	0,25	0,15	0,10	0,000
S2	1,00	1,00	0,90	0,60	0,60	0,50	0,40	0,30	0,10	0,00	0,000
S3	1,00	1,00	0,85	0,60	0,70	0,50	0,40	0,30	0,20	0,10	0,000
S4	1,00	1,00	0,95	0,65	0,65	0,45	0,40	0,30	0,20	0,10	0,000
S5	1,00	0,95	0,7	0,50	0,45	0,45	0,35	0,35	0,10	0,00	0,000
S6	1,00	1,00	0,7	0,50	0,50	0,40	0,35	0,25	0,10	0,00	0,000
S7	1,00	0,90	0,6	0,40	0,45	0,40	0,35	0,35	0,30	0,15	0,000
S8	1,00	0,95	0,65	0,50	0,45	0,40	0,35	0,30	0,20	0,10	0,000
S9	1,00	1,00	0,8	0,65	0,55	0,50	0,45	0,30	0,20	0,10	0,000
S10	1,00	1,00	0,75	0,60	0,55	0,50	0,40	0,35	0,30	0,15	0,000

Tabla N° 02. Grupo testigo (Hipoglos)

Mus musculus	***Tamaño de las lesiones dérmicas inducidas en Mus musculus Var Swis (mm).***									
	Días									
	1	***2***	***3***	***4***	***5***	***6***	***7***	***8***	***9***	***10***
H1	1,00	0,90	0,75	0,60	0,7	0,35	0,30	0,30	0,10	0,00
H2	1,00	0,85	0,8	0,70	0,50	0,40	0,35	0,35	0,10	0,00
H3	1,00	0,90	0,7	0,60	0,70	0,45	0,30	0,20	0,00	0,00
H4	1,00	0,95	0,75	0,65	0,55	0,40	0,30	0,30	0,10	0,00
H5	1,00	0,90	0,7	0,60	0,50	0,45	0,45	0,40	0,20	0,00
H6	1,00	0,85	0,65	0,55	0,50	0,40	0,35	0,35	0,20	0,00
H7	1,00	0,90	0,8	0,70	0,55	0,30	0,30	0,20	0,00	0,00
H8	1,00	0,95	0,85	0,70	0,50	0,40	0,30	0,30	0,20	0,00
H9	1,00	0,90	0,75	0,60	0,5	0,40	0,35	0,30	0,20	0,00
H10	1,00	0,85	0,7	0,50	0,4	0,35	0,25	0,25	0,10	0,00

Tabla N° 03. Grupo experimental (miel de abeja)

Mus musculus	***Tamaño de las lesiones dérmicas inducidas en Mus musculus Var Swis (mm).***									
	Días									
	1	***2***	***3***	***4***	***5***	***6***	***7***	***8***	***9***	***10***
M1	1,00	0,80	0,60	0,40	0,4	0,30	0,30	0,10	0,00	0,00
M2	1,00	0,85	0,75	0,55	0,50	0,35	0,25	0,25	0,00	0,00
M3	1,00	0,95	0,70	0,60	0,50	0,30	0,10	0,00	0,00	0,00
M4	1,00	0,8	0,65	0,55	0,40	0,30	0,15	0,00	0,00	0,00
M5	1,00	0,9	0,70	0,55	0,50	0,35	0,30	0,25	0,10	0,00
M6	1,00	0,9	0,65	0,50	0,55	0,45	0,30	0,20	0,00	0,00
M7	1,00	0,9	0,70	0,60	0,45	0,35	0,25	0,00	0,00	0,00
M8	1,00	0,8	0,70	0,55	0,45	0,40	0,35	0,20	0,00	0,00
M9	1,00	0,8	0,60	0,45	0,35	0,30	0,30	0,25	0,10	0,00
M10	1,00	0,85	0,65	0,45	0,4	0,40	0,25	0,20	0,00	0,00

Tabla N° 04. Peso

Mus musculus	***Peso de las Var Swis (g)***		
	Grupo experimental 1 *Miel de abeja*	*Grupo experimental 2* *Hipoglos*	*Grupo control* *Sin tratamiento*
1	30	35	40
2	35	35	35
3	35	35	35
4	40	40	40
5	40	40	35
6	35	40	35
7	35	40	30
8	45	40	35
9	45	35	30
10	40	30	40

ANEXO 4

Tabla N°5. Escala de cicatrización de Vancouver (VSS).

Característica cosmética de la Cicatriz	Puntaje	
A. Pigmentación	0 = Normal (Color que se asemeja mucho al del resto del cuerpo) 1 = Hipopigmentación 2 = Pigmentación mixta 3 = Hiperpigmentación	
B. Vascularidad	0 = Normal (Color que se asemeja mucho al del resto del cuerpo) 1 = Rosa 2 = Rojo 3 = Púrpura	
C. Flexibilidad	0 = Normal 1 = Suave. Flexible con mínima resistencia. 2 = Cedente. Cede a la presión. 3 = Firme. Inflexible, no se mueve con facilidad, resistente a la presión manual. 4 = Cordón: tejido tipo soga que se blanquea al extender la herida. 5 = Contractura: acortamiento permanente de la herida que produce deformidad o distorsión.	
D. Altura	0 = Normal 1 = ≤ 1mm 2 = > 1 a ≤ 2mm 3 = > 2 a ≤ 4mm 4 = > 4 mm	
	Puntaje Total (0-15)	

ANEXO

INFORME ANATOMO - PATOLÓCICO

I. **DESCRIPCIÓN MACROSCOPICA Se recibe 03 frascos rotulados**

1. **Piel - Miel de abeja,** con 10 fragmentos de piel, la mayor de 0,3 x 0,2cm y la menor de 0,2 x 0,1cm

2. **Piel - Hipoglos,** con 10 fragmentos de piel, la mayor de 0,4 x 0,4cm y la menor de 0,2 x 0,2cm

3. **Piel - Sin tratamiento,** con 10 fragmentos de piel, la mayor de 0,4 x 0,3cm y la menor de 0,2 x 0,2cm

II. **DIAGNÓSTICO MICROSCOPICO**

1. **Piel de Dorso Tratado con Miel de Abeja (Biopsia Quirúrgica).**

- Epidermis adelgazada con la capa cornea esfacelada.
- Dermis con tejido conectivo denso, ocupado con fibroblastos y escasos capilaressanguíneos rodeando los folículos pilosos y glándulas sebáceas.

2. **Piel de Dorso tratado con hipoglos (Biopsia Quirúrgica).**

- Epidermis adelgazada con la capa cornea esfacelada.
- Dermis con infiltrado inflamatorio crónico de linfocitos y células plasmáticas predominantemente.
- Tejido conectivo denso colagenoso eosinofílico con fibroblastos y escasos capilares sanguíneos rodeando los folículos pilosos y glándulas sebáceas.

3. **Piel de Dorso sin tratamiento (Biopsia Quirúrgica).**

- Epidermis adelgazada sin alteraciones histológicas significativas.
- Dermis con abundante infiltrado inflamatorio crónico compuesto principalmente por macrófagos, linfocitos y células plasmática.
- Algunos polimorfonucleares neutrófilos con capilares sanguíneos perivasculares en áreas de tejido conectivo laxo.
- Áreas con abundantes fibroblastos inmersos dentro de una matriz colagenosa sanguíneos densa esosinofilica rodeando los folículos pilosos y glándulas sebáceas.

Aaron Camus Espinoza
ANATOMÍA PATOLÓGICA
CMP: 78686

FIGURAS: ESTUDIO ANATOMO PATOLÓGICO DE TEJIDO DE PIEL CICATRIZAL DE LOS RATONES

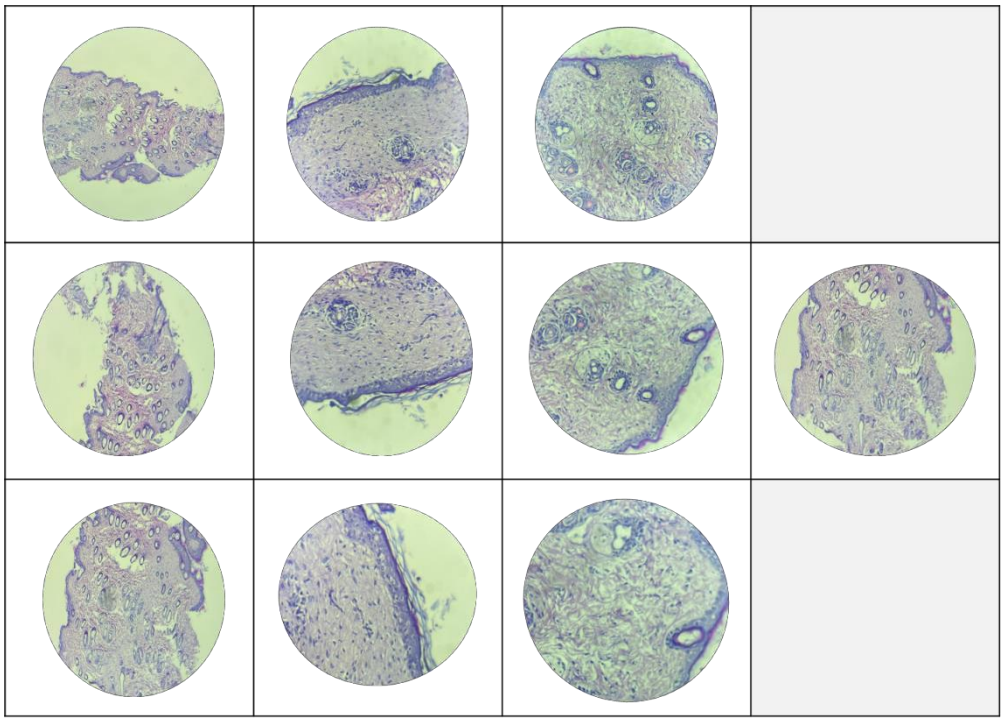

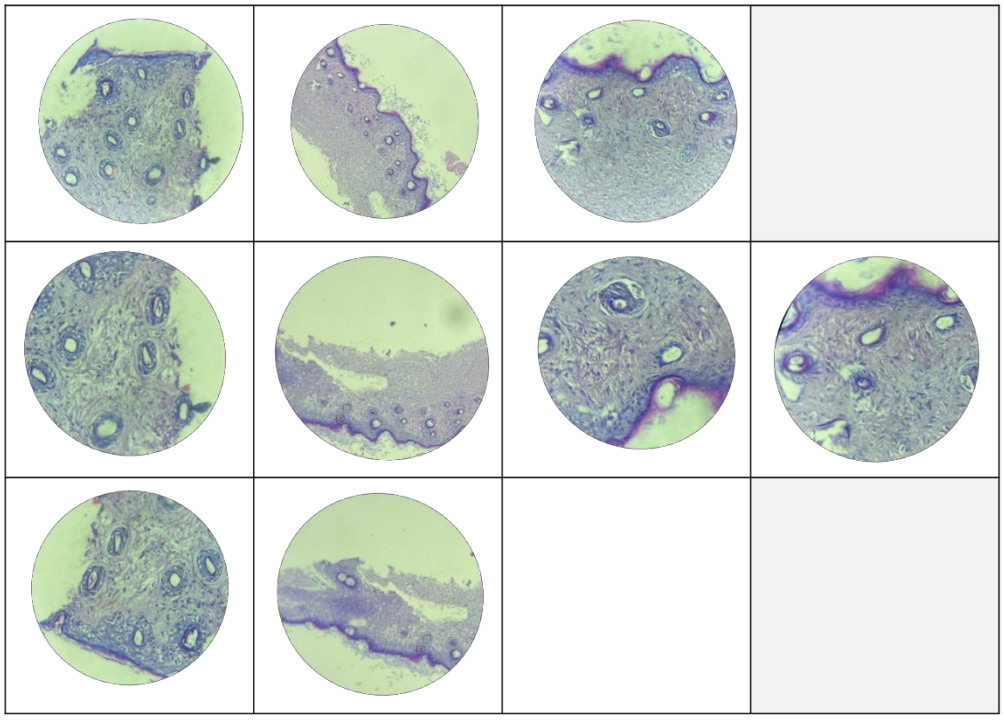

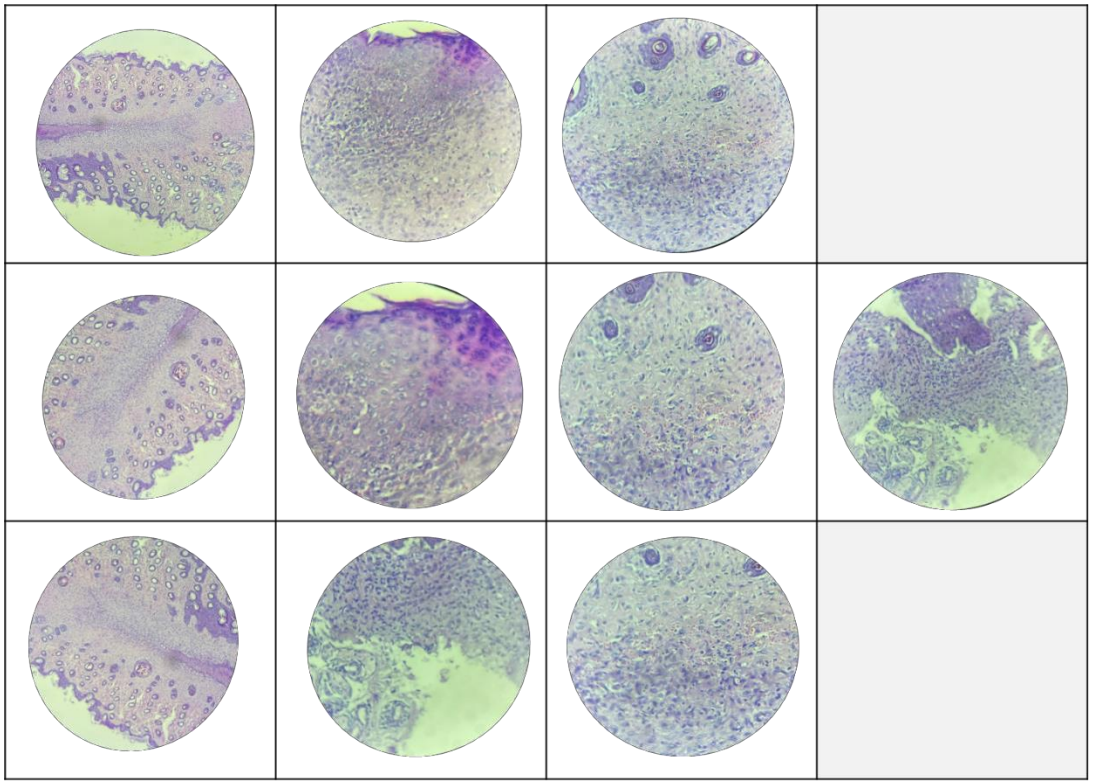

ANEXO 6

PROCEDIMIENTO DE LA FASE EXPERIMENTAL DE LA INVESTIGACIÓN

1. Materiales:

2. Fase pre experimental

3. Incisión

4. Curación

5. Medición de las heridas

6. Cortes de la cicatrización de los diferentes…

7. Eutanasia con métodos no volátiles

UNIVERSIDAD CÉSAR VALLEJO

FACULTAD DE CIENCIAS DE LA SALUD

ESCUELA PROFESIONAL DE MEDICINA

Declaratoria de Autenticidad del Asesor

Yo, LEGUIA CERNA JUAN ALBERTO, docente de la FACULTAD DE CIENCIAS DE LA SALUD de la escuela profesional de MEDICINA de la UNIVERSIDAD CÉSAR VALLEJO SAC - TRUJILLO, asesor de Tesis titulada: "Efecto cicatrizante de miel de abeja sobre herida

cortante inducida en Mus musculus var Swis.

", cuyo autor es DIAZ VILLANUEVA ALADINO, constato que la investigación tiene un índice de similitud de 20.00%, verificable en el reporte de originalidad del programa Turnitin, el cual ha sido realizado sin filtros, ni exclusiones.

He revisado dicho reporte y concluyo que cada una de las coincidencias detectadas no constituyen plagio. A mi leal saber y entender la Tesis cumple con todas las normas para el uso de citas y referencias establecidas por la Universidad César Vallejo.

En tal sentido, asumo la responsabilidad que corresponda ante cualquier falsedad, ocultamiento u omisión tanto de los documentos como de información aportada, por lo cual me someto a lo dispuesto en las normas académicas vigentes de la Universidad César Vallejo.

TRUJILLO, 13 de Enero del 2023

Apellidos y Nombres del Asesor:	**Firma**
LEGUIA CERNA JUAN ALBERTO **DNI:** 43647258 **ORCID:** 0000-0002-9014-5603	Firmado electrónicamente por: JALEGUIAL el 13-01-2023 19:06:44

Código documento Trilce: TRI - 0519404

INVESTIGA UCV