



Galería Fotográfica

Úlcera Tropical

DOI

<https://doi.org/10.35434/rcmhnaaa.2021.141.908>

Tropical Ulcer

Edinson Dante Merigildo-Rodriguez^{1,2,a,b}

ULCERA TROPICAL

Varón procedente de Morropón, Piura. Ocupación: agricultor; sin antecedentes importantes. Ingresa por presentar desde hace 2 meses, lesiones ulcerativas, dolorosas en ambas piernas (Figura 1).

Los principales diferenciales de la úlcera tropical (UT) incluyen: ántrax cutáneo (*B. anthracis*), ectima (*S. aureus*, *S. pyogenes*), ectimagangrenoso (*P. aeruginosa*), pioderma gangrenoso autoinmune), tuberculosis cutánea y orificial (*M. tuberculosis*, *M. bovis*), úlcera de Buruli (*M. ulcerans*), y leishmaniasis (*Leishmania spp.*).

El enfoque diagnóstico incluye toma de biopsias y muestras de secreción para cultivos y examen directo con tinciones (KOH, Giemsa, etc.). El resultado mostró amastigotes de *Leishmania sp.*

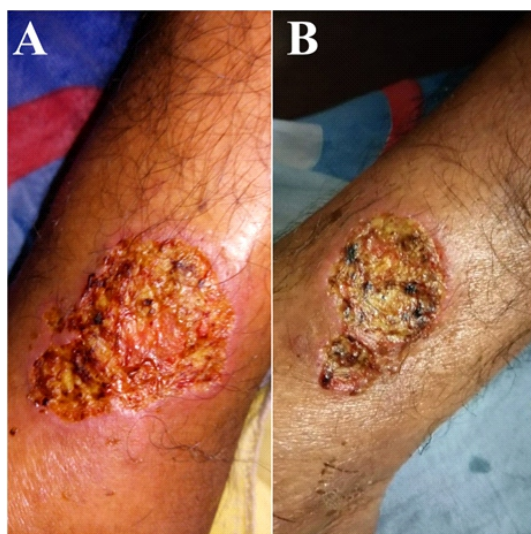


Figura 1.

Lesiones ulcerativas dolorosas de aprox. 3x5cm localizadas en tercio distal, cara interna, de pierna derecha (A) e izquierda (B). Ambas úlceras presentan bordes sobreelevados, eritematosos, y mínimo edema circundante; rodean un centro cubierto con placas melicéricas y pequeñas costras negras que dan un aspecto sucio. El resultado de la tinción directa con Giemsa mostró amastigotes de *Leishmania sp.*

REFERENCIAS BIBLIOGRÁFICAS

- Ríos BLF, Gaviria MMA. Enfoque del paciente con síndrome de úlcera tropical (SUT). *Med Cutan Iber Lat Am*. 2016; 44 (1): 24-33
- Guerra H, Palomino JC, Falconí E, Bravo F, Donaires N, Van Marck E, et al. Mycobacterium ulcerans disease, Peru. *Emerg Infect Dis*. 2008;14(3):373-7. DOI: 10.3201/eid1403.070904.
- Ferran-Farrés M, Toll-Abelló A, Pujol-Vallverdú RM. Diagnóstico diferencial de úlceras infecciosas en pacientes procedentes de países tropicales y subtropicales. *Piel*. 2005;20(8):396-404. DOI: 10.1016/S0213-9251(05)72312-1
- Gago Fornells M, García González RF, Rodríguez Palma M, López Casanova P, Verdú Soriano J. Úlceras tropicales: la que se nos viene encima. *Gerokomos*. 2010; 21(2): 74-79.

FILIACIÓN

- Universidad César Vallejo. Escuela de Medicina. Trujillo, Perú.
- Hospital Regional Lambayeque, Chiclayo, Lambayeque, Perú.
 - Médico Internista, Maestro en Medicina, Dr. en Investigación Clínica y Traslacional.

ORCID

- Edinson Dante Merigildo-Rodriguez
[0000-0003-1814-5593](https://orcid.org/0000-0003-1814-5593)

CORRESPONDENCIA

Edinson Dante Merigildo Rodriguez
Residencial Puertas del Sol, Calle 09, Mz. Y, Lt. 11; Cód. Postal 14007; Chiclayo; Lambayeque; Perú.
Teléfono: +51 944226126

EMAIL

dante_merigildo@hotmail.com

CONFLICTOS DE INTERÉS

El autor niega conflictos de interés.

FINANCIAMIENTO

Autofinanciamiento.

REVISIÓN DE PARES

Recibido: 02-12-2020
Aceptado: 30/01/2021

COMO CITAR

Merigildo-Rodriguez, E. Úlcera Tropical. *Revista Del Cuerpo Médico Hospital Nacional Alanzor Aguinaga Asenjo*, 2021, 14(1), 103. <https://doi.org/10.35434/rcmhnaaa.2021.141.908>



Esta obra está bajo una Licencia Creative Commons Atribución 4.0 Internacional.
Versión Impresa: ISSN: 2225-5109
Versión Electrónica: ISSN: 2227-4731
Cross Ref. DOI: 10.35434/rcmhnaaa
OJS: <https://cmhnaaa.org.pe/ojs>